Bewegungsstörungen etc. und ihre Differentialdiagnose

Interdisziplinarität in der Sozialpädiatrie
Jubiläumssymposium
40 Jahre Kinderzentrum Maulbronn
Maulbronn, Samstag, 9.3.2019

Gerhard Kurlemann, Münster/Lingen
Gerdkurlemann@gmail.com

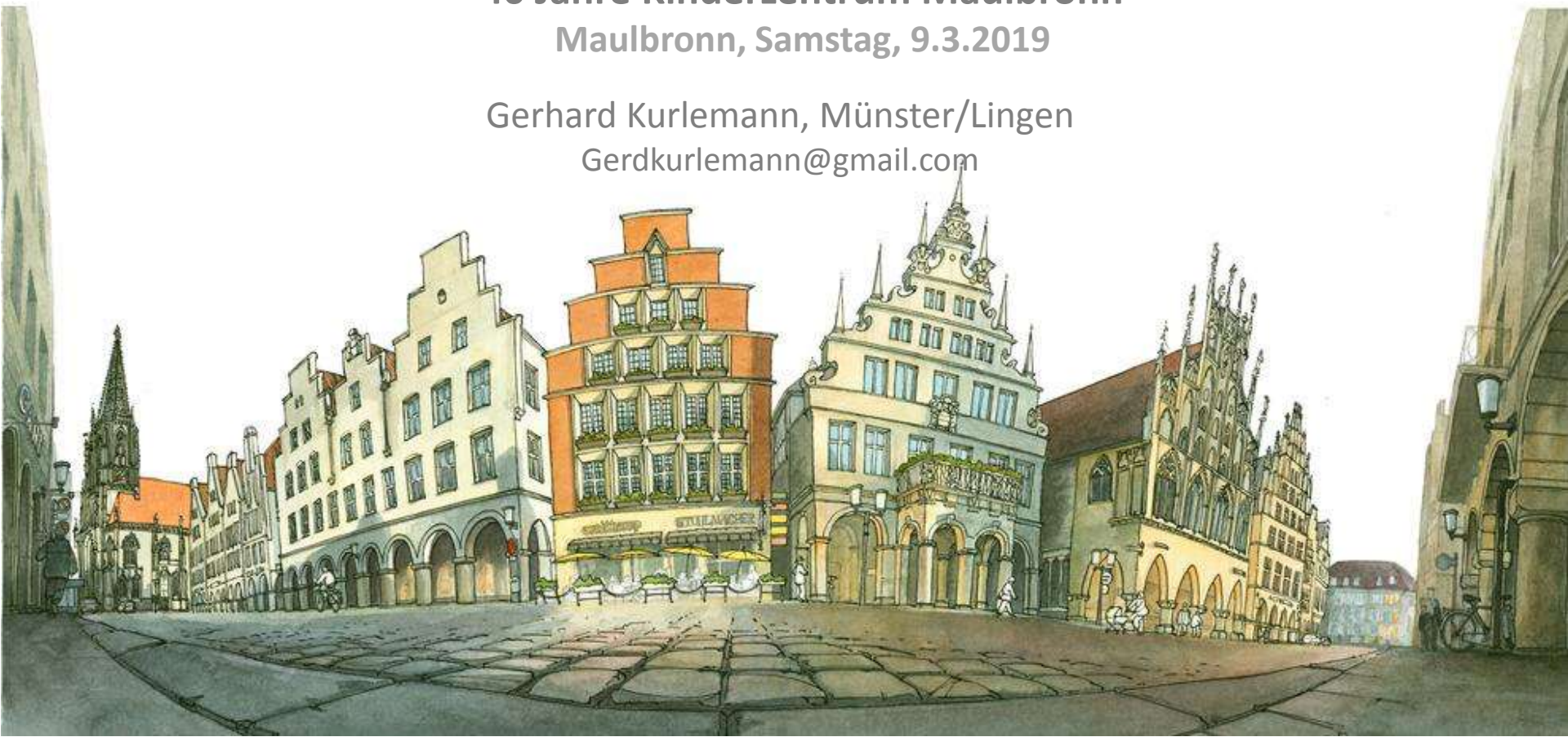

- Hinhören !
- Hinsehen !
- Anfassen !
  mit den Sinnen !
  = 80 % der „Miete“

Merksatz:

Durchs Telefon und Hose geht keine Diagnose !! ☺

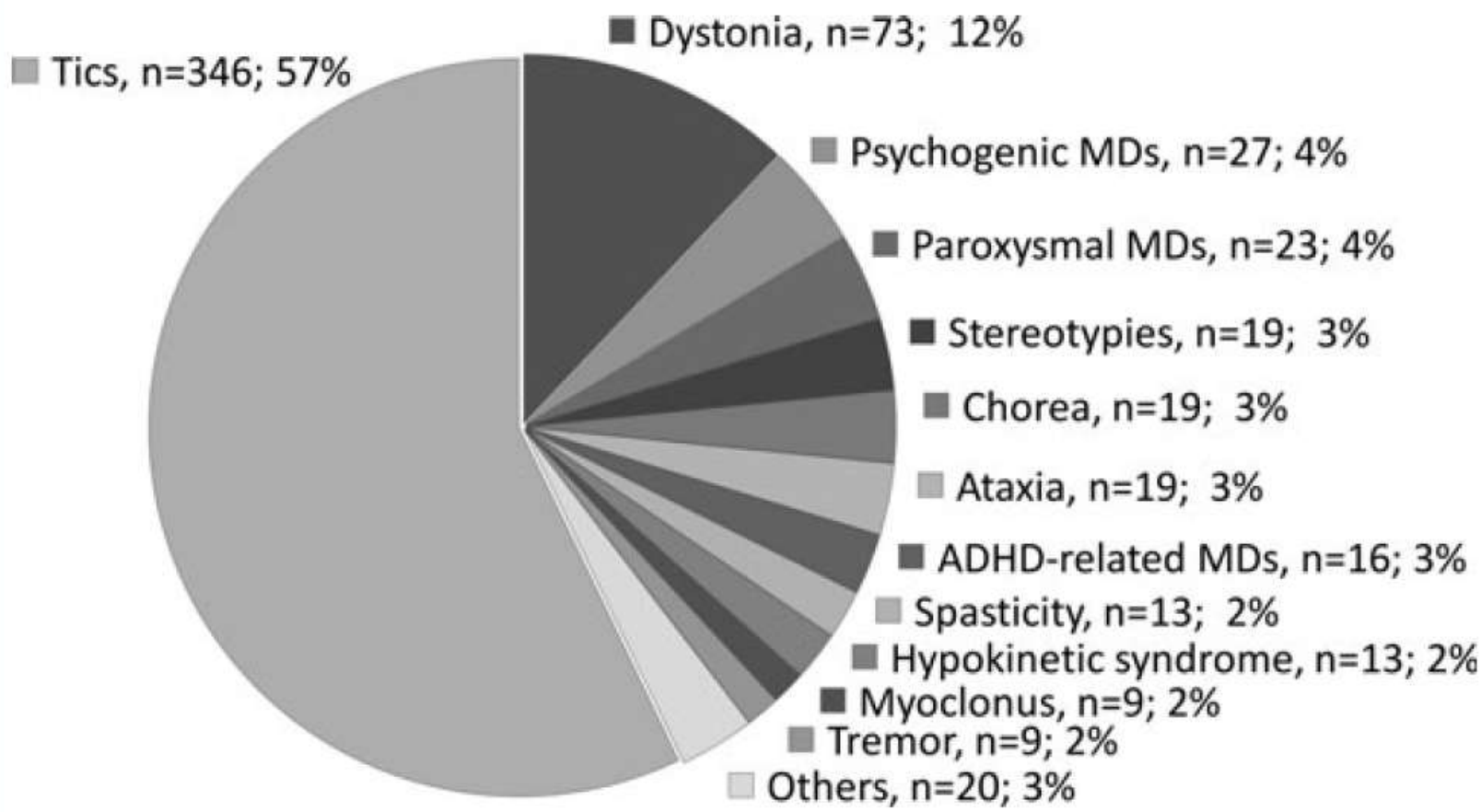

Figure 1 Distribution by phenomenology. Numbers of patients and percentages are given. MDs, movement disorders.

Bäumer et al.Childhood-Onset Movement Disorders: A Clinical Series of 606 Cases. MOVEMENT DISORDERS CLINICAL PRACTICE. **2016**

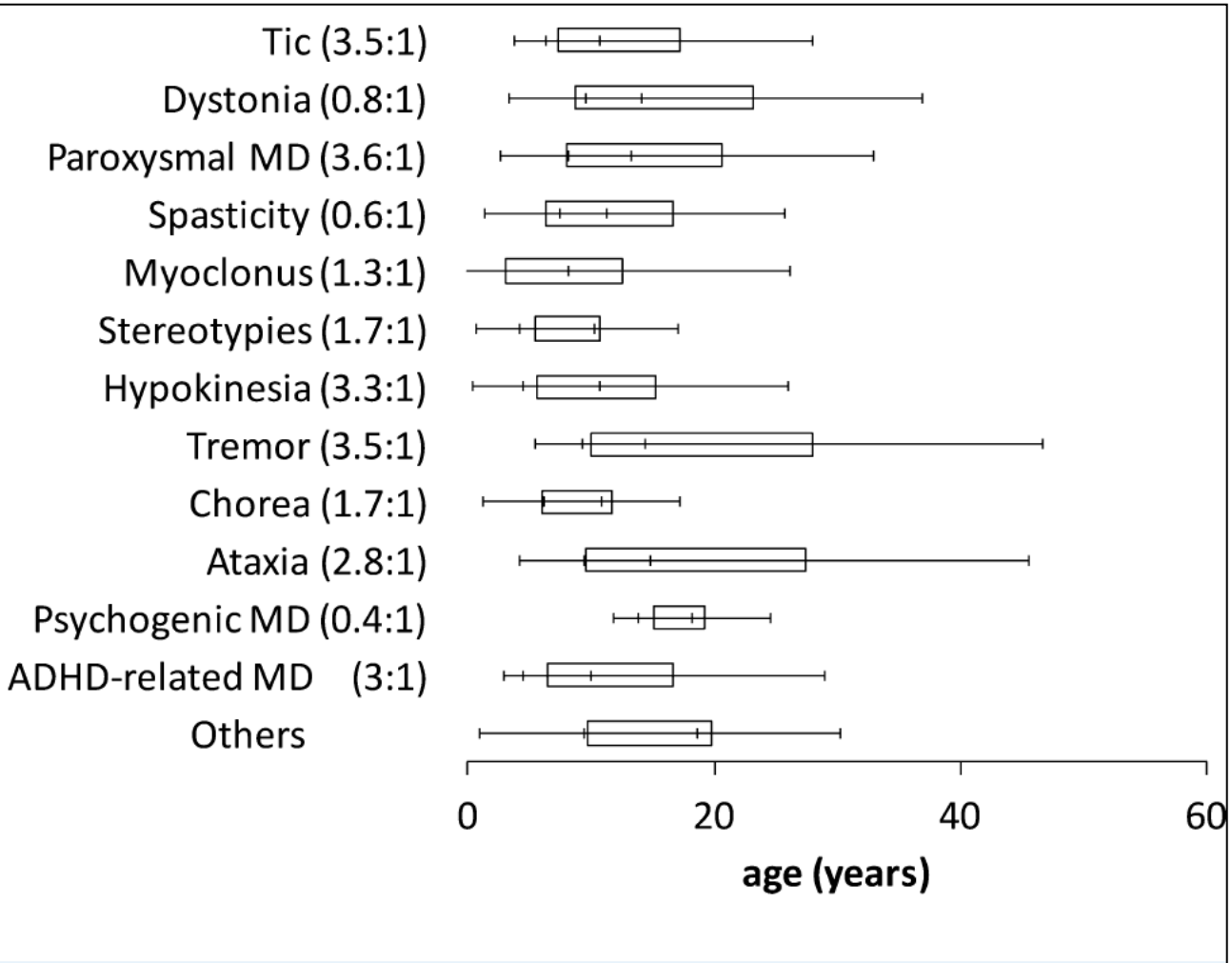

Figure 2 Sex distribution, onset age, age at diagnosis, and delay to diagnosis. Onset age (left side of boxes) and age at diagnosis (right side of boxes) are shown. Data are mean (± SD). Mean delay to diagnosis is indicated by the length of the boxes. Sex distributions are given in brackets (male:female). MD, movement disorder.

Bäumer et al.Childhood-Onset Movement Disorders: A Clinical Series of 606 Cases. MOVEMENT DISORDERS CLINICAL PRACTICE.2016

- **Jeder Schiefhals im Kindes – und Jugendalter, länger als 4 -5 Tage bestehend, ist Symptom eines Tumor‘s der hinteren Schädelgrube !!**

?

Kniewackeln ist die häufigste nicht organisch bedingte Bewegungsstörung bei Mädchen

17jähriges Mädchen

- Abklärung einseitiger Tremor!! Anamnese leer!
- Untersuchungsbefund ohne neurologisches Defizit
- Bringt 2 cMRTs mit, ohne Befund



Diagnose ?

- Nicht organisch bedingter Tremor der rechten Hand
- Ablenkmotorik

Am Ende der Vorlesung: „wissen Sie, was ich haben könnte?“

Linkshändig, „Chirurgin werde ich wohl nicht können“

Lea 24 Jahre alt

- 3. Kind gesunder Eltern
- SS und Geburt o.B.
- Erwerb der Meilensteine zeitgerecht
- NC: 1.0
- Medizinstudium in Münster
- Linkshändigkeit
- **Ärgert sich beim Blutdruckmessen** ☺
- beim Betätigen der Fernbedienung lachen alle
- bei Klassenarbeiten Pausen, da bei längerem schreiben – Deutscharbeit – Beschwerden in der rechten Hand
- Beine ruhig
- will nicht Chirurgin werden!!
- retrospektiv schon immer so, nichts dabei gedacht

Spiegelbewegungen

- kongenitale Mitbewegungen der Gegenseite
- sehr häufig nur obere Extremität
- Mutationen in drei Genen:
  - DCC, RAD51, DNAL4
- Patientin: Exon 16 **DCC-Gen**:
  heterozygote Mutation c.2381T>A [p.(lle794Asn)]

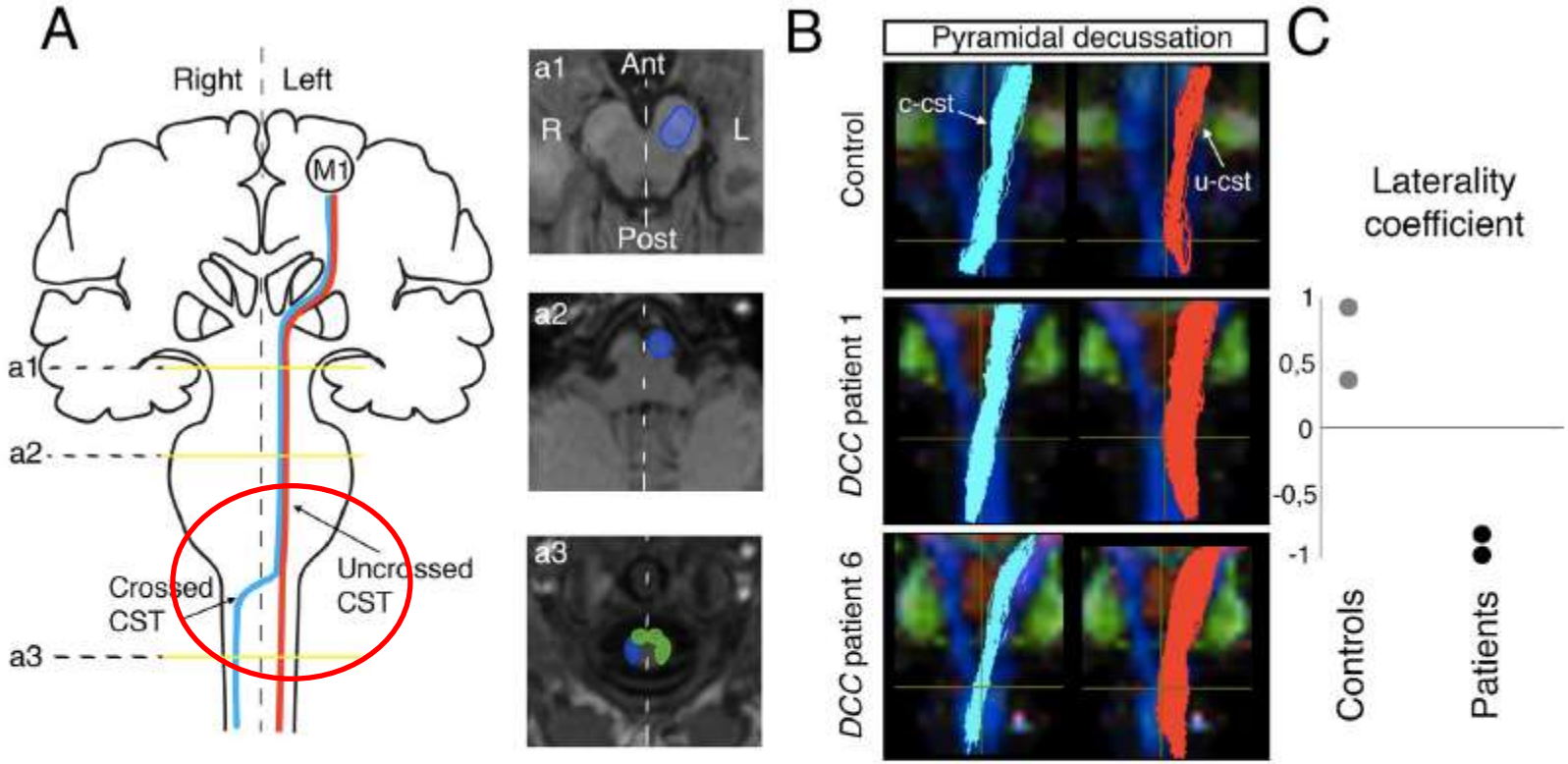

Figure 2. Tractography of the CST in *DCC*-CMM patients. (**A**) Left: color coding of the crossed (blue) and uncrossed (red) corticospinal tracts; Right: regions of interest (both in the diagram and superimposed on an axial slice of an anatomical image of a subject) used to reconstruct the fiber tracts (blue area) at the base of the pons (a1), the anterior pyramid in the upper medulla (a2), and the crossed lateral funiculus of the upper cervical cord (a3). The crossed CST from the left M1 to the right upper cervical cord was reconstructed after excluding fibers reaching the right medial and left lateral and medial funiculi (green area). (**B**) Tractography of the corticospinal tract superimposed on the individual fractional anisotropy color map of a control subject and two *DCC*-CMM patients. Individual coronal views at the level of the decussation are presented. Light blue tracts represent the crossed CST, and red tracts the uncrossed CST. (**C**) The corticospinal tract laterality coefficient is expressed as (NF Crossed – NF Uncrossed)/(NF Crossed + NF Uncrossed), where NF is the number of fibers. The coefficient was positive for the two controls (indicating more fibers in the crossed corticospinal tract) and negative for the two *DCC*-CMM patients (indicating more fibers in the uncrossed corticospinal tract).

Welniarz et al. Non cell-autonomous role of DCC in the guidance of the corticospinal tract at the midline. Scientific Reports 2017, 7: 410|

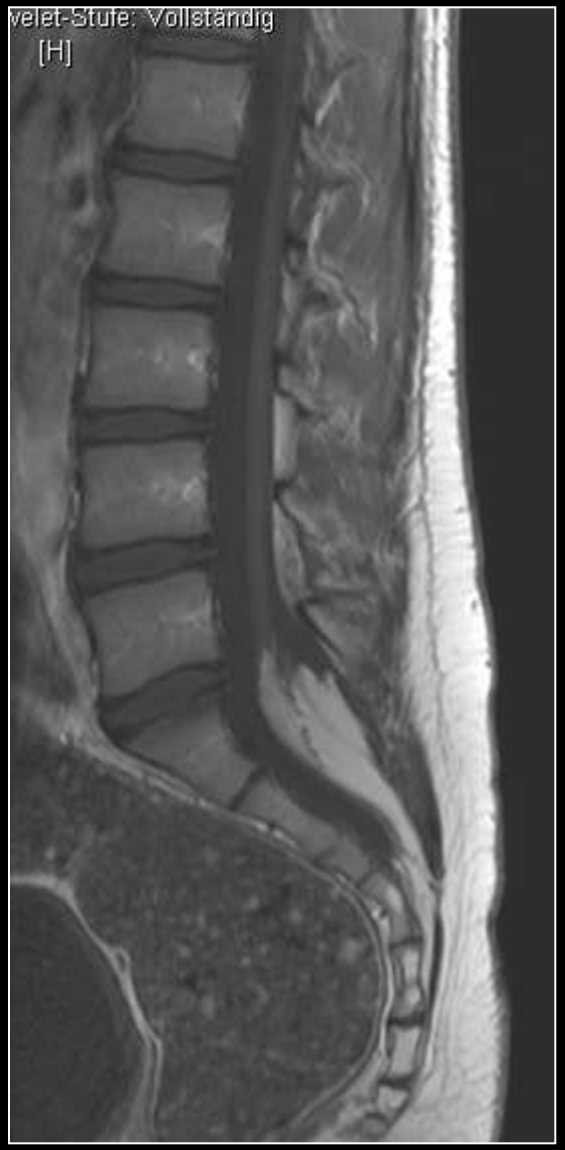

Tethered cord Syndrom

16jähriger Knabe

- Jugendgruppe Freiwillige Feuerwehr
- Vorstellung Mittwochs in der Sprechstunde wegen Gangstörung

am WE Feuerwehrfest
Orga-Team



mNLG oberhalb des Fibulaköpfchens: verlängert
Therapie:

- zuwarten
- Peronäusschiene
- MRT des N. peronaeus

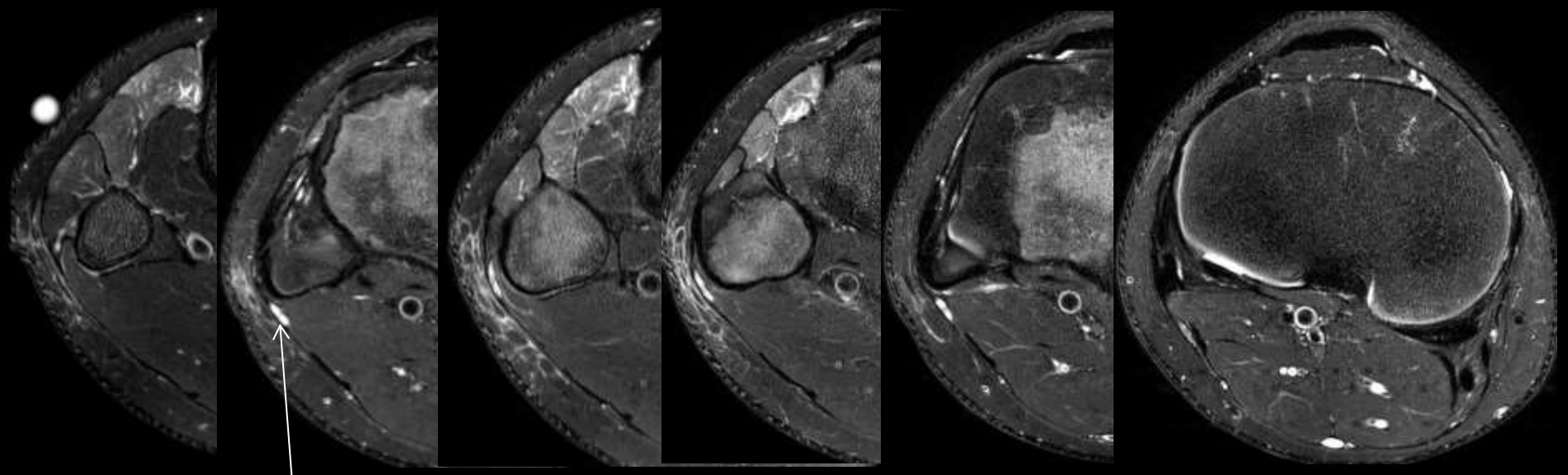

Dank an Jeff Pening+Thomas Niederstadt

Diagnose ?

- Dravet - Syndrom
- Gangstörung bei Dravet – Syndrom: crouching gait

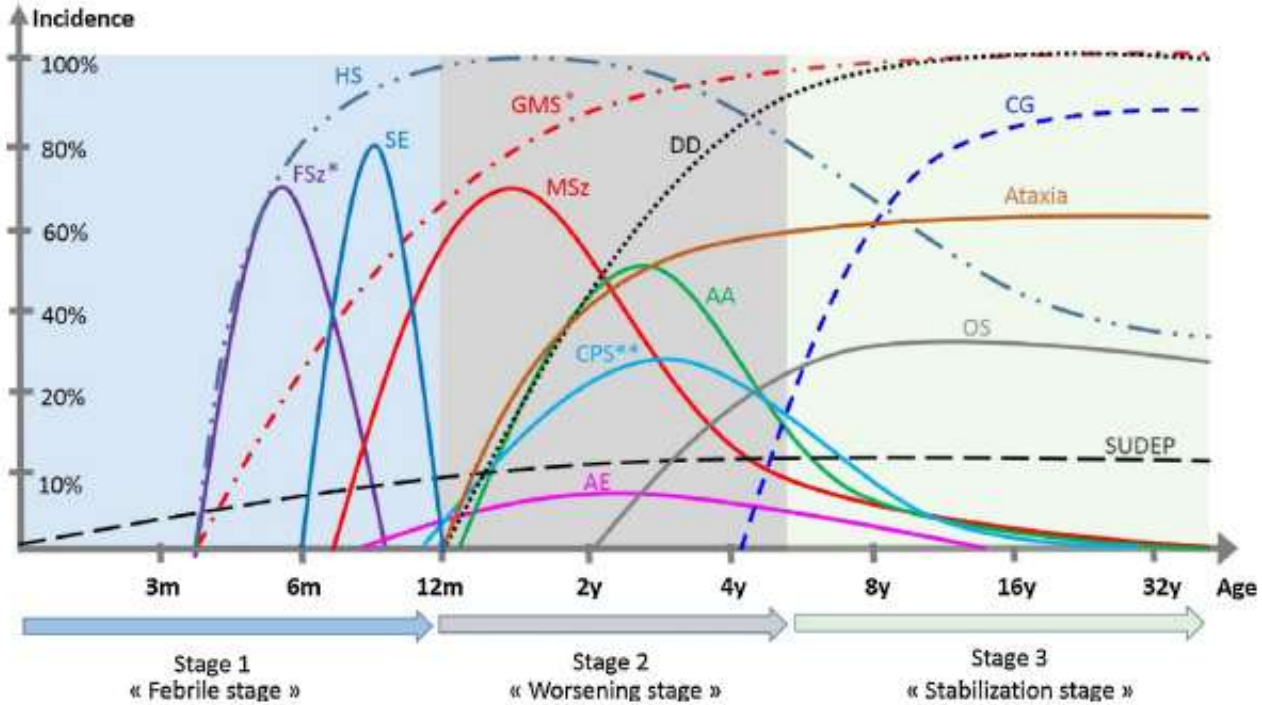

Fig. 1. Schematic representation of clinical manifestations of Dravet syndrome and their relative incidence according to age.
FSz—complex febrile seizures [6]; HS—hyperthermia sensitivity [9,16]; SE—convulsive status epilepticus [6]; GMS—generalized motor seizures [1]; MSz—myoclonic seizures [6]; AA—atypical absences [6,9]; CPS—complex partial seizures [1,6]; OS—obtundation status [1]; AE—acute encephalopathy [8]; DD—developmental delay [6]; CG—crouching gait [12]; Ataxia [1]; SUDEP—Sudden unexpected death in epilepsy [14]; *Moderate fever for 60% [1]; mostly clonic generalized and unilateral motor seizures; **Difficult distinction between atypical absences and complex partial seizures without ictal EEG recording, so their precise incidence is unknown; *Including generalized tonic–clonic and unilateral seizures [1]. However, unilateral seizures are less frequent after the age of 7 years, whereas sleep seizures increase after 6–7 years, and become predominant after age of 9–10 years [1].

- gelastische Anfälle – Lachanfälle

  +

- hypothalamisches Hamartom !!!

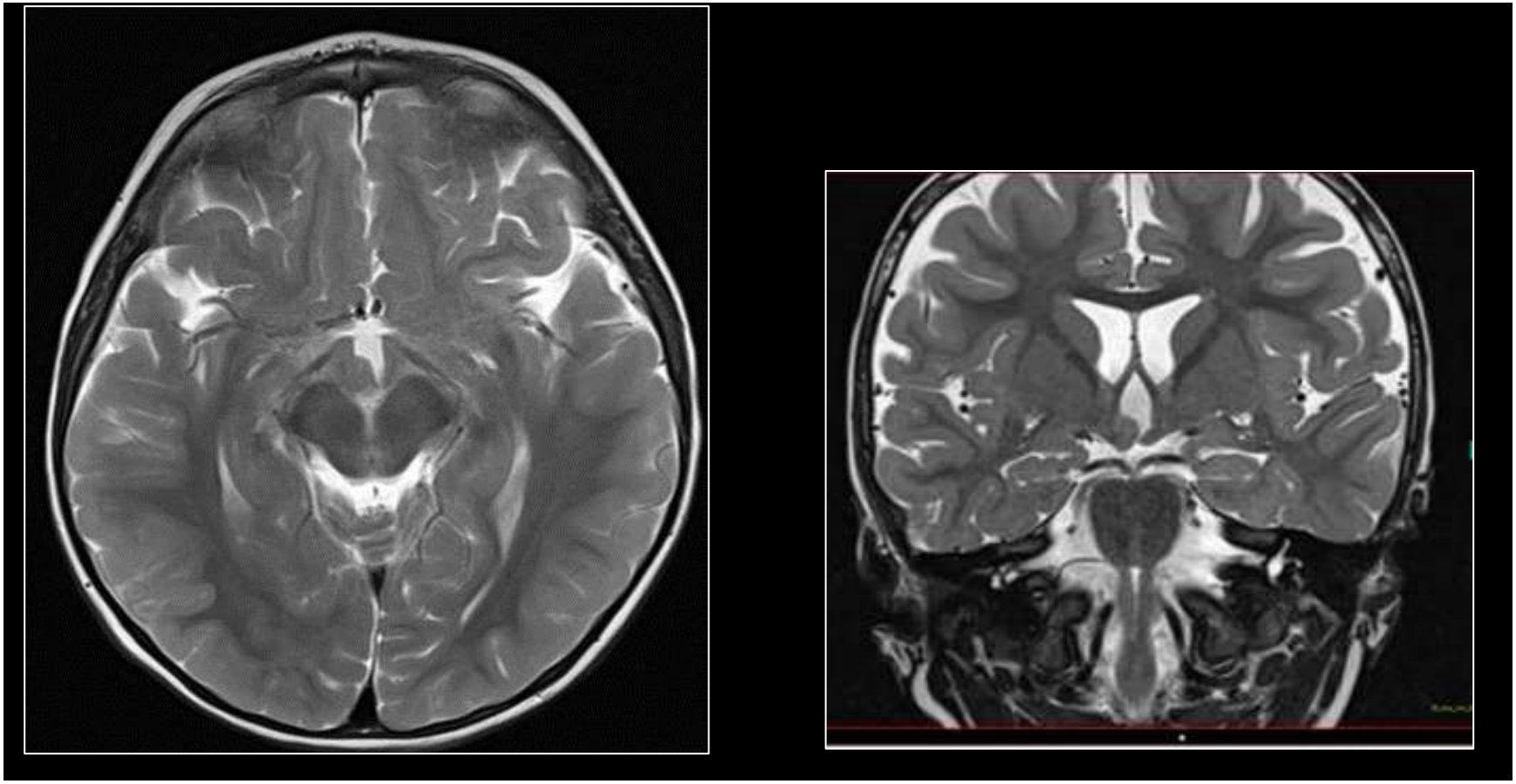

Lisa…….

- Seit 7 Jahren zunehmende belastungsabhängige Schwäche in den Händen
- Auch in den Beinen – Treppen steigen
- Diverse Therapien ohne Erfolg
- Aktuell unter L-Dopa
- Hat ihren Job aufgegeben
- Dieses klinische Bild

Diagnose??

- Kinesiogene Dystonie
- PRRT2-Mutation
- Therapie der Wahl:
  - niedrig dosiertes Phenytoin
  - geht auch mit CBZ, OXC, VPA
  - Einzelfälle: Levetiracetam
- Patientin aktuell: 2 x 50 mg DPH

Paroxysmale Bewegungsstörungen

Merkmal	PDC	**PKC**	Intermediär
Alter bei Beginn	Sgl. – Mitte Erwachsenenalter	**Sgl. – frühes Erwachsenenalter**	KK – mittleres Erwachsenenalter
Verhälnis K : E	1,5 : 1	**4 : 1**	1 :4
Auslöser	Erregung, Müdigkeit, Hitze, Alkohol, Kälte, Koffein	**Plötzliche Bewegungen**	Längere körperliche Belastung, plötzl. Bewegung, Kälte
Attacke	Arme, Beine, Gesicht	**Arme, Beine, Gesicht**	Betont Beine
- Dauer	2 min. – 4 Std.	**Sekunden - < 5 Min.**	5 – 30 min.
- Häufigkeit	20 / die – 2 / anno	**110 /die – 1 / Monat**	1 / die – 1 / Monat
EEG	Normal	**normal**	normal
Therapie	Benzodiazepine, Valproat	**DPH, CBZ, VAL**	CLZ
Genetik	autos. dominant, Chr. 2q	**autosomal dominant PRRT2**	autosomal dominant

Immer an Glukosetransporterstörung denken!!

Sphenoorbitale Dysplasie

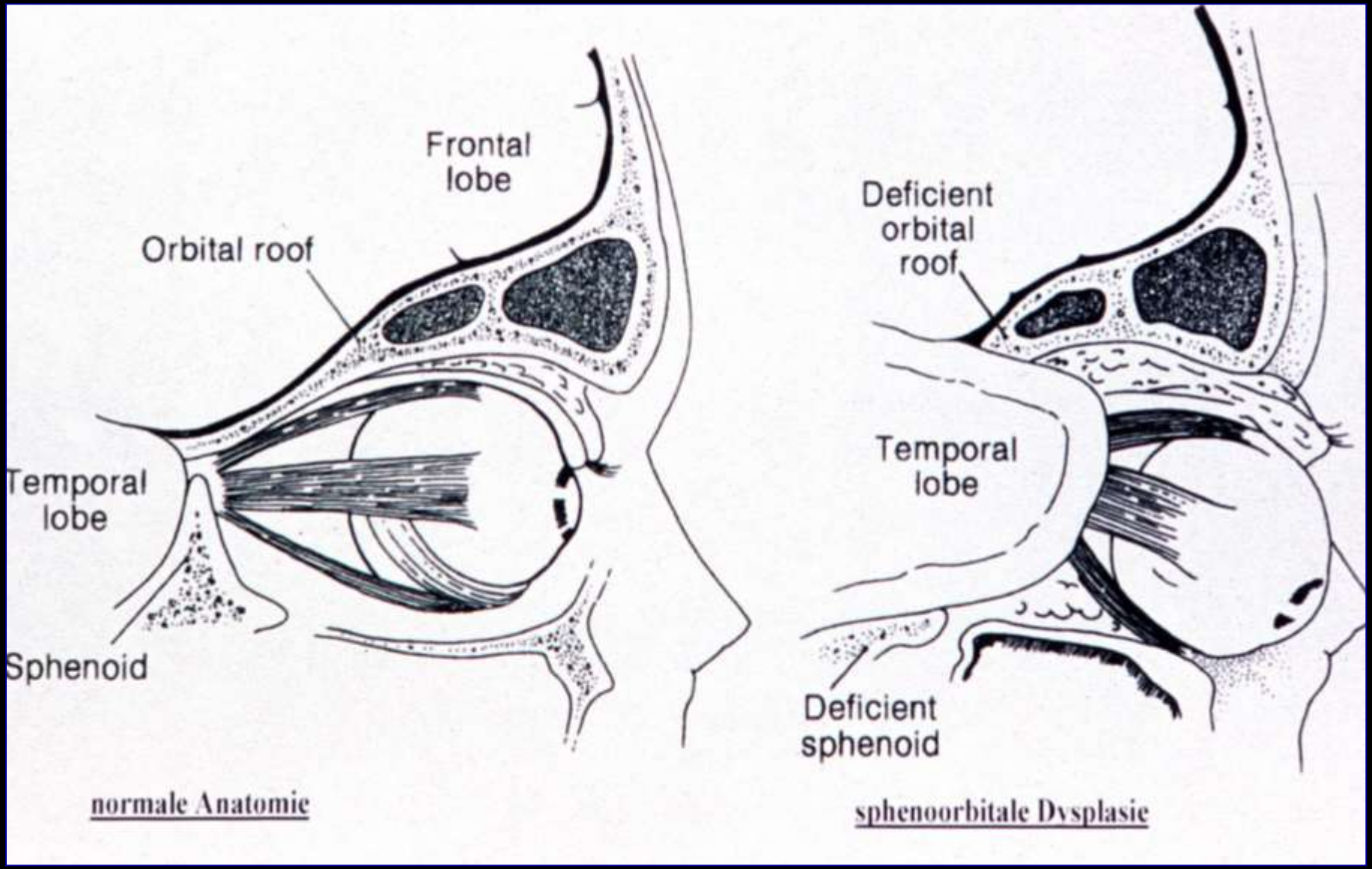

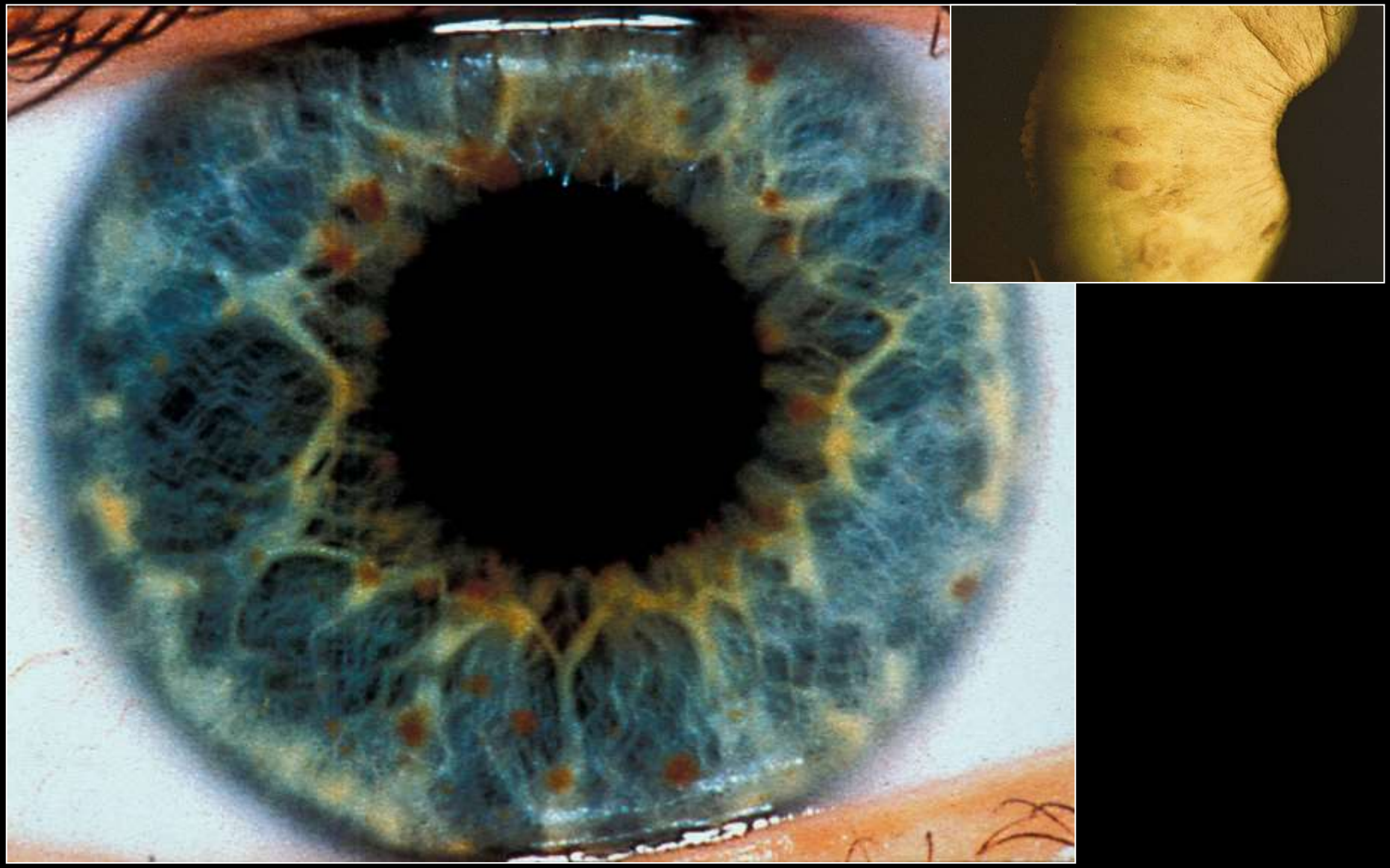

Lisch – Knötchen, Irisharrmatome – Manifestation zwischen 5. und 10. Lebensjahr, ab der Pubertät bei 98 % vorhanden
Pathognomonisch für die Neurofibromatose Typ 1

Retraktionsnystagmus nach Körber

- Irreguläre Augenbewegungen mit Bulbusretraktion
  - verstärkt bei Aufwärtsblick + Geradeausblick
- Läsion des Prätectums
- Elektrophysiologie:
  - EMG: Kontraktion aller 6 Augenmuskeln
    - Hemmung inhibitorischer mesenzephaler Interneurone

+

Konvergenznystagmus:
Paroxysmale Bulbuskonvergenz im Anschluss an eine Divergenzbewegung der Bulbi

Koeber H Abs Jahresb Ophthal 1903, 34; 683; The Diagnosis of Stupor and Coma, 3th Edition, 1966

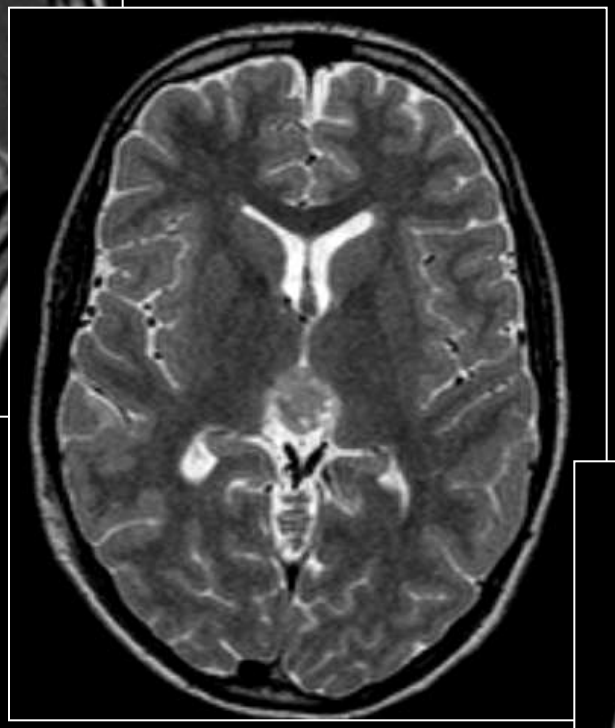

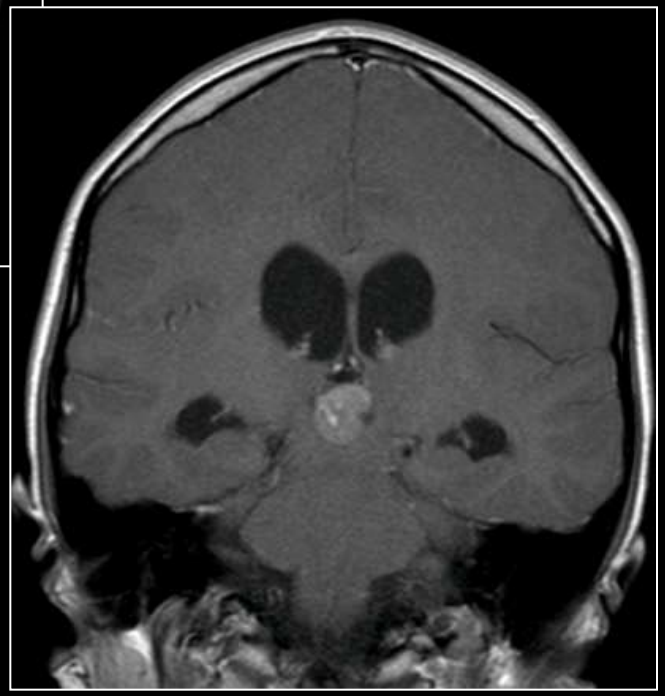

Ätiologie:
Tumoren der Pinealis oder des Mittelhirnes –
Druck auf das Prätectum
– Tu des Prätectum ohne Körber Syndrom

Ocular flutter

- Salvenartige rasche horizontale Augenbewegungen
- Innerhalb einer Salve: 5 – 10 Hz
- Im Hellen kürzere Salven als im Dunkeln
- Konjugierte Augenbewegungen
  - beide Augen führen identische Bewegungen aus
- Patienten klagen über Scheinbewegungen
  - Oszillopsien

Ursache:

- Idiopathisch
- Postinfektiös
- Autoimmunologisch
- Tumor Hirnstamm, Kleinhirn

17jähriger Junge, akut krank

- Akut aufgetretende Augenbewegungsstörung

- Einweisung unter Verdacht einer Meningitis
- Kein Fieber!
- Kein Erbrechen!
- ?

Diagnose

- Augendystonie
- Was tun?

Akute Augendystonie?

Anamnese 80 % der Miete

- Wegen Übelkeit und Bauchschmerzen:
  4 x 30 Tropfen Paspertin® (Metoclopramid);
  Dopaminantagonist,
  NW: akute Dystonie

- Antidot: Akineton® (Biperiden)
  – Anticholinergikum – 2mg – 4 mg i.v.

Auslöser

Table 1
Drugs reported to cause oculogyric crises. H = high, M = medium, L = low potency.

Neuroleptics	Antiemetics	Antidepressants	Anticonvulsants	Others
Typical:	Clebopride	Citalopram	Carbamazepine	Cefexime
Haloperidol (H)	Droperidol	Escitalopram	Gabapentin	Cetirizine
Flupentixol (H)	Metoclopramide	Fluoxetine	Lamotrigine	Isotretinoin
Fluphenazine (H)	Ondansetron	Fluvoxamine	Oxcarbazepine	Levodopa
Perphenazine (H)	Phenothiazine	Imipramine		Lithium
Chlorpromazine (M)				Nifedipine
Zuclopenthixol (M)				Organophosphates
Sulpiride (L)				Pentazocine
				Phencyclidine
Atypical:				Salicylates
Amisulpride				Endrophonium hydrocloride (tensilon)
Aripiprazole				Tetrabenazine
Clozapine				
Olanzapine				
Quetiapine				
Reserpine				
Risperidon				
Sertindole				
Ziprasidone				

Bei negativer Anamnese unbedingt denken an……..

Okulogyre Krise = Neurotransmitterstörung
in der Regel: dopaminerge Störung
Nicht epileptisch!

Gezielte Diagnostik:
Liquor: Neurotransmitterbestimmung
Blut: Genetische Untersuchung bzw. Bestätigung

Gezielte Therapie mit dopaminergen Substanzen möglich!

Reflex-Epilepsie

- Epilepsien mit spezifischen Auslösemechanismen: konstante Beziehung zwischen nicht - iktualem Ereignis und dem immer gleichförmig auftretendem epileptischen Anfall
- fotogene (Reflex) - Epilepsie
- Flickerlichtreizung während des EEGs
- Musterbild getriggerte Epilepsie - Streifen auf Tapete, Rolltreppe
- Fernseher, Videospiele - kontrastreiche Bilder
- Lese - Epilepsie, musikogene Epilepsie
- sensible Reize - taktil, thermisch
- Startle - Epilepsie - akustische Reize, Erschrecken

9 jähriges Mädchen…….

- 2. Kind gesunder Eltern
- älterer Bruder ebenfalls gesund
- **Mutter: „immer wenn ich meine Regel habe, klagt meine Tochter über Probleme des rechten Auges und Kopfschmerzen“**
- Untersuchungsbefunde auswärts komplett unauffällig, inc. cMRT, Liquor, Routine Labor
- EEG okzipital intermittierend langsame Wellen

9 jähriges Mädchen…….

- Symptome des Mädchens:
  - rechtes Auges bunte Figuren, die sich horizontal durchs Gesichtsfeld bewegen
  - Kopfschmerzen
  - kein Erbrechen
  - kein Bewußtseinsverlust
  - Dauer: wechselhaft

Idiopathische Okzipitallappen - Epilepsie – Typ Gastaut -

- Inzidenz: selten
- Manifestation:
  - 3 – 14 Lebensjahr
  - Peak: 8. Lebensjahr
  - ♀ = ♂
- **Klinisches Bild:**
  - visuelle Halluzinationen: tagsüber als auch nachts mit Erwecken aus dem Schlaf
  - Schlaf – EEGs mit Augenschluss **ohne** okzipitale ETPs
  - Blindheit – bis zu 5 Minuten Dauer
  - selten auch kurzdauernd

Symptome des Okzipitallappens

Visuelle Halluzinationen

- **elementar visuelle Halluzinationen**:
  - schmale, **mehrfabige,** runde Bilder
  - in der Peripherie
  - sich ausdehnend –
    oder horizontal bewegend
  - kurzer Dauer – bis 15 Sek.
  - **klar von visuellen Symptomen bei Migräne zu unterscheiden:**
    - **nicht farbig, schwarz oder weiß, von zentral nach peripher**
  - Übergang in **komplexe** visuelle Halluzinationen

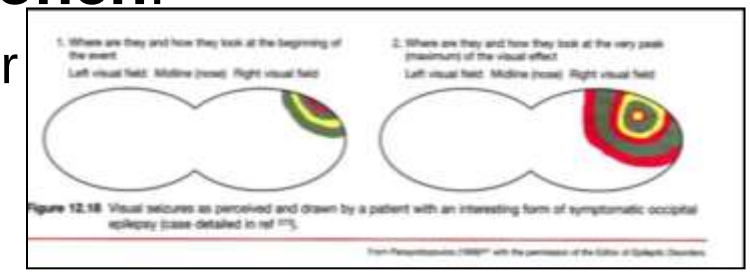

Figure 12.18 Visual seizures as perceived and drawn by a patient with an interesting form of symptomatic occipital epilepsy (case detailed in ref [11]).



Figure 9.11 Elementary visual hallucinations as perceived and drawn by patients with visual seizures.

Covanis et al. Epileptic syndromes in Infancy, childhood und adolescence 2005, 227 – 253 ; Zakari et al. Epileptic Disord 2006, 8: 295 -7

Symptome epileptischer Anfälle aus dem Okzipitallappen

Subjektive und objektive Symptome

Subjektiv:

- elementare und komplexe visuelle Halluzinationen
- iktuale Blindheit oder Verschwommen sehen
- visuelle Illusionen
- Palinopsie – kürzlich Gesehenes perseveriert in Nachbildern
- sensorische Halluzinationen okulärer Bewegungen
- Augenschmerzen

Objektiv:

- **tonische Augenbewegungen mit ipsilat. Kopfdrehung**
- **Nystagmus**
- **repetitiver Lidschluss**
- **Lidflattern**

Idiopathische Okzipitallappen - Epilepsie – Typ Gastaut -

EEG-Befunde:

- okzipitale Paroxysmen mit fixation off – (Video)

iktualer Blindheit – pseudoperiodische slow waves und spikes
komplexe Halluzinationen – langsame spikes
elementare visuelle Halluzinationen – schnelle spikes

Keine postiktuale Verlangsamung!

Migräne – okzipitaler Verlangsamungsherd

Augen und epileptischer Anfall

Epileptischer Anfall = Augen geöffnet

Psychogener = Augengeschlossen

Synkope = Augen geöffnet

Unabhängig vom Alter!

Augen

Bei geschlossenen Augen während eines epileptischen Anfalles **immer** auch an die Möglichkeit eines nicht epileptischen Anfalls denken!

Brigo et al. Clinical utility of ictal eyes closure in the differential diagnosis between epileptic seizueres aund psychogeneic seizures. Epilepsy Res 2013, 104, 1 – 10; Syed et al. can semiology preict psychogenic nonepileptic seizures?A prospective study. Ann Neurol 2011, 69, 997-1004; Chung et al. Ictal eye closure is a reliable indicator for psychogeneic nonepileptic seizures. Neurology 2006, 66: 1730 - 1731

Epileptischer Anfall

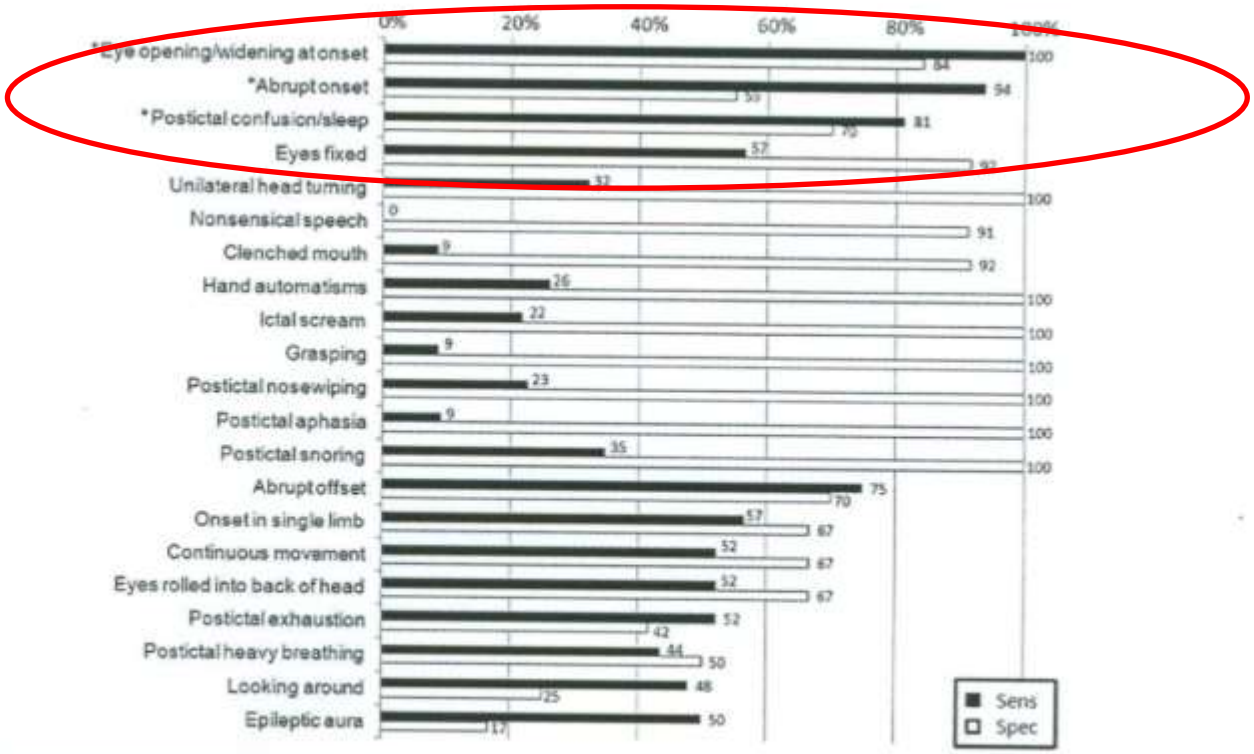

FIGURE 3: Subject-level sensitivity and specificity of video-documented signs for identification of ES. Values are derived from original cohort, except for the 4 ES signs that were tested in the validation cohort. *$p < 0.05$ according to seizure-level analysis (generalized estimating equations) in original and validation cohorts. ES = epileptic seizure; Sens = sensitivity; Spec = specificity.

Syed et al. Can semiology predict psychogenic nonepileptic seizures? A prospective study.
Ann Neurol 2011, 69, 997 - 1004

Augen auf im Anfall auch bei Neugeborenen?

TABLE 2. *Classification of seizures and associated signs*

Seizure type	*Number of patients	Number of seizures	Eyes open	Eyes not determined	Other ictal facial signs
Clonic focal or multifocal	33	76	62 (82%)	4	41 oral 37 ocular
(Series of) Spasms	3	3	3 (100%)	—	1 oral
Tonic–clonic	6	10	10 (100%)	—	9 oral 4 ocular
Focal tonic	5	9	9 (100%)	—	7 oral 5 ocular
Generalized tonic	6	7	7 (100%)	—	5 oral 3 ocular
Generalized myoclonic	1	3	1 (33%)	2	3 oral
Subtle	11	23	23 (100%)	—	10 oral 11 ocular
Total	46	131	115 (88%)	6 (5%)	76 oral (58%) 60 ocular (46%)

Oral: yawning, chewing, swallowing, or other oral automatism; ocular: eyelid myoclonus, blinking, staring.
*Eleven neonates had different seizure types and therefore were counted in each group.

46 Neugeborene ; 27 2/7 - 33 5/7 SSW
115 Anfälle analysiert: 88 % Augen geöffnet!
6 NG mit geschlossenen Augen bei 10 Anfällen: HHE oder Infarkt

Schußfolgerung: auch bei Früh – und Neugeborenen machen geschlossene Augen einen epileptischen Anfall unwahrscheinlich!

Bauder et al. Neonatal seizures: eyes open or closed? Epilepsia 2007, 48: 394 - 396

Felix, 5 Jahre alt

- 1. Kind gesunder Eltern
- **Immer** nach Genuß von **Kartoffeln** 20 Minuten später Lähmung der Beine unterschiedlicher Dauer – bis zu 2 Stunden
- Immer wieder auch nach einer EEG – Ableitung
- **Ist es nicht doch epileptisch?**
- Mehrfach „durchgenudelt“, nie ein pathologischer Befund, auch nicht kurz nach einer Krise
- Mutter verzweifelt – 4 x psychogene Ursache
  - unbedingt Psychotherapie!!
- Letzter Versuch!

Diagnose ?

- Routinelabor normal
- CK normal
- NH3 normal
- BZ normal
- Laktat normal

Kaliumwerte in der Krise: 4,5 mval/l

Diagnose: normokaliämische Paralyse

Mutation im SCNK4 – Gen – Natriumkanal-Erkrankung

Symptome der norm/dyskaliämischen Paralyse

Auslöser:

1. kohlenhydratreiche Mahlzeiten
   - Kartoffelmahlzeit, Nudeln
2. Ruhephasen nach körperlicher Belastung
   - 30 minütige EEG-Ableitung
3. längere Ruhephasen überhaupt – Schlaf!

Therapie:

Azetazolamid: niedrige Dosen, jeden 2. Tag
hypokaliämische Variante: hochnormale Kaliumspiegel
Sultiam als Carboanhydrasehemmer
Dichlorphenamid: sehr erfolgreich!

Die Lösung finden…….

„Glücklich, wem es gelang, den Grund der Dinge zu erkennen“

Vergil